Aus dem Zahnärztlichen Institut der Universität Kiel
Leiter: Prof. Dr. Hentze

Permanente Retention der regulierten Zähne durch chirurgische Orthodontie

Inaugural-Dissertation

zur

Erlangung der zahnärztlichen Doktorwürde

der

Medizinischen Fakultät

an der

Christian-Albrechts-Universität zu Kiel

vorgelegt von

Dr. med. Anton Bichlmayr, Zahnarzt
aus Ahaus in Westfalen

Tag der Promotion:
19. Juli 1929

Gedruckt mit Genehmigung
der
Medizinischen Fakultät der Universität Kiel

Dekan: Prof. Dr. phil. et med. Aichel
Referent: Professor Dr. Hentze

Dem Andenken
meiner Eltern gewidmet!

Digitized by the Internet Archive
in 2026

https://archive.org/details/IA40153309_0281

Das Gebiet der Zahnheilkunde hat sich in den letzten Jahren enorm vergrößert; insbesondere ist es die Orthodontie, die in allen Ländern gewaltige Fortschritte macht, von denen Amerika, das hierin den letzten Jahren völlig neue Wege beschritten, besonders hervortritt. Die Behandlung der Kieferverletzten im Kriege hat uns ebenfalls neue Wege gewiesen. Endlich ist es die Aufklärung der breiten Massen über Zahnhygiene, das größere Verständnis über den Wert einer guten Kaufunktion und Kosmetik, das sich wiederum außerordentlich anregend auf die produktive Tätigkeit der Forscher auswirkte. Wenn trotzdem nur einige Zahnärzte sich zum Teil aus besonderem Interesse, oder wegen der Art ihrer Praxis sich mit Orthodontie beschäftigen, so zeugt dies von der schwierigen Eigenart dieser Disziplin der Zahnheilkunde. In der Tat ist das Gebiet, besonders der systematischen Orthodontie sowohl theoretisch wie praktisch außerordentlich schwierig, die Behandlung so langwierig und dadurch kostspielig, daß es nur für einen kleinen Teil der Durchschnittsklientel in Frage kommt. Andererseits könnte man oft durch einfache Mittel wie z. B. Extraktion einzelner Zähne oder auf andere chirurgische Art eine Behandlung abkürzen und Erfolge erzielen.

So will ich auch mit dieser Arbeit einen Beitrag liefern, wie man auf verhältnismäßig einfache und wenig zeitraubende Art einwandfrei Dauererfolge in zweckmäßiger Schönheit, insbesondere nach dem 14. Jahre und im späteren Alter in der Orthodontie erreichen kann. Kant sagt: „Schönheit ist, was zweckmäßig ist", und zweckmäßig ist es, z. B. wenn ein Patient mit großer Prognathie später eine

gute Kaufunktion besitzt und das Aussehen nicht mehr störend auf die Mitmenschen wirkt.

Bei Durchsicht der sehr zahlreichen Literatur macht man merkwürdiger Weise die Feststellung, daß sowohl bei der Einteilung der Anomalien der Zähne und Kieferstellungen wie bei deren Behandlungen die verschiedensten Wege gegangen werden. Ebenso aber auch stößt man auf sehr auseinandergehende Ansichten über die Therapie. Während auf der einen Seite die normale Okklusion als Enderfolg unter allen Umständen und in jedem Alter angestrebt wird, und jede andere geringste Abweichung strikte abgelehnt wird, geht man von der anderen Seite darauf aus, lediglich ein gutes kosmetisches und funktionstüchtiges Gebiß mit guter Artikulation zu erzielen. So sagt Herbst: „Unsere heutigen Methoden sind viel zu lästig, für den Patienten, viel zu zeitraubend für den Operateur und viel zu wenig einwandfrei bezüglich des Dauererfolges." Lokett hat festgestellt aus dem Vergleich von drei amerikanischen Lehrbüchern, insbesondere mit bezug auf Klasse 2 Angle, daß der amerikanische Standpunkt sich in der Praxis nicht ohne weiteres auf europäische Verhältnisse übertragen läßt." Dies sagt ein Engländer: Umso mehr trifft diese Feststellung für die Masse des deutschen Volkes zu, die sich heute in wirtschaftlicher Notlage befindet, wenn eine Regulierung nach Angle II und III oder auch Mershon mit Retention mehrere Jahre dauert und eine sehr weit fortgeschrittene Aufklärungsarbeit über Zahnheilkunde erfordert, wie wir sie in Nordamerika wenigstens ziemlich allgemein finden. Daher auch der in Amerika so frühzeitige Beginn einer orthodontischen Behandlung. In Deutschland speziell, wo häufig Mittel für die nötigsten Behandlungen der allgemeinen Zahnheilkunde den Patienten fehlen und der Patient häufig erst nach dem 11. Jahre in die Hände des Zahnarztes kommt, ist wenig Verständnis für eine Behandlung, die jahrelang dauert und enorme Kosten verursacht, vorhanden.

Ich will hier nicht wissenschaftliche und soziale Probleme gemeinsam erörtern, aber die Wissensaft arbeitet für die Menschheit. Allen, der Masse des Volkes, sollen die Ergebnisse der Wissenschaft zugute kommen, nicht einigen wenigen Begüterten, die sich in den Großstädten die Behandlung eines orthodontischen Spezialisten leisten können, wie dies heute der Fall ist. Das Endresultat einer orthodontischen Behandlung soll sein, Kiefer- und Zahnstellung so umzuformen, daß damit allen Ansprüchen des Organismus beim Kauen sowie allen ästhetischen Anforderungen, sowie den Raumansprüchen der Atmung und Sprachgestaltung genügt wird.

Neben anderen hervorragenden Autoren ist in erster Linie Angle, der klassische Vertreter der Orthodontie, gegen jede Extraktion. Er will die normale Okklusion unter allen Umständen unter Aufwand von vielen Jahren Zeit und großer Mühe erreichen. Die wirklich nicht ganz leichte amerikanische Orthodontie, dies sagt selbst Korkhaus in seinem neuen Lehrbuche, ist nach Mershon

und Lourie, die nur biologische langsame Kraftentwicklung wollen, im zarten Kindesalter bis zu 12 Jahren anwendbar, da dann den stärkeren Knochen auch stärkere Kräfte entgegenwirken müssen und diese Apparate meist versagen.

Simon verlangt die Beherrschung der systematischen Orthodontik für den praktischen Zahnarzt der täglichen Praxis infolge der Vielseitigkeit seines Berufes viel zu kompliziert und zeitraubend. Sie in den Bereich seiner Studien über Zahnregulierungen hineinzuziehen (Herbst), zumal sie nicht in das Gebiet der Zahnheilkunde gehört, und außerordentlich angezweifelt wird (Tryfus, van Loon, Kantorowicz, Pfaff, Herbst).

Bei den meisten Autoren ist verhältnismäßig wenig über Retention und über Regulierung über das 12. Jahr hinaus zu finden. Die meisten begnügen sich sogar damit, nur die Dauer der Behandlung anzugeben. Fast garnicht findet man die orthodontischen Erfolge etwa 2, 5 oder 10 Jahre nach der Behandlung angeführt. Es ist jedoch einer der wichtigsten Punkte bei der Regulierung, „die Retention". Denn was nützt die schönste und bestausgeführte Regulierung, wenn alle Zähne bald wieder in die frühere Stellung zurückgehen?

A. C. Lokert gibt deshalb folgenden Rat: „Veröffentlicht kein Buch: Vor und nach der Behandlung", sondern mit der Wiedergabe der schwierigsten Fälle 5, 6, 7 und 10 Jahre nach Entfernung des Retentionsapparates, das Buch wird die Augen öffnen!"

Angle sagt: „Die Retention ist in vieler Hinsicht das wichtigste Problem der orthodontischen Behandlung." Nicht der Erfolg nach Entfernung des Apparates, sondern der Erfolg für das ganze Leben gibt den Ausschlag, schreibt Herbst in seiner zahnärztlichen Orthopädie.

Die einen Autoren geben starre, die anderen wiederum bewegliche Apparate zur Retention an.

Andersen, Körbitz und Pfaff beispielsweise geben für die Fälle der Klasse 2 Angle — ist ja das Zurückgehen der Zähne nach erfolgter Behandlung besonders bekannt und gefürchtet — verschiedene Retentionsapparate an. Andersen abnehmbare, Körbitz zerlegbare festsitzende, Pfaff starre Apparate.

Jedenfalls ist die Neigung zum Zurückgehen in die alte Stellung bei allen Bewegungen vorhanden. Hervorragende Spezialisten wie Körbitz sagen, daß wir nie wissen, wann sie erloschen ist und ob nach Abnahme des Retentionsapparates sicher ein Erfolg feststeht. Dasselbe betont Skogsborg in seiner neuen Arbeit und gesteht, daß das Retentionsproblem noch immer ein unerforschtes Gebiet sei, auf welchem wir uns tastend und mit großer Unsicherheit bewegen.

Simon schreibt: „Die meisten Retentionsschwierigkeiten bereiten im allgemeinen diejenigen Fälle, die nur okklusionsdiagnostisch als Klasse 2 Angle bezeichnet, und wobei außer der Kontraktion alle möglichen Kombinationen von Pro-, und Retraktion, Ad.- und Ab-

straktion vorkommen können. Die Schwierigkeiten wachsen mit dem Alter des Patienten. Es ist eine lohnende Aufgabe, für diese Fälle einen universellen Retentionsapparat zu schaffen, der alle jene Anomalien an ihrer Wiederkehr verhindert ohne eine besondere Individualisierung zu bedürfen."

Der Zweck der Retention ist, das Zurücklaufen der einmal bewegten Zähne in die alte Stellung zu verhindern, den Spannungen im Knochen entgegenzuwirken und Artikulationsgleichgewicht innerhalb des Gebisses herzustellen. Der ganze Erfolg einer Regulierung hängt schließlich von den feineren Vorgängen im Knochen und den Nebengeweben ab. Deshalb muß ich auch auf die histologischen Veränderungen denen der Knochen bei einer Regulierung unterworfen ist, näher eingehen.

Betrachten wir also den normalen feineren Knochenbau und den Befestigungsapparat eines Zahnes genauer (Abb. 1, 2, 3, 10), so sehen wir, daß der Zahn gewissermaßen im Periodont hängt. „Dies enthält jene Bindegewebsfasern, die auf der einen Seite im Zement, auf der anderen Seite im Knochen eingebaut sind und das Periodont in Bündel angeordnet durchziehen. Diese Fasern verhalten sich also nach der Art der Shapeyschen Fasern, wie wir sie im Knochen überall dort finden, wo Sehnen oder Ligamente an ihn ansetzen." (Sicher und Tandler.) Diese Faserbündel ziehen als Fortsetzung der Aufhängefasern in die Knochen hinein, in die Alveoleninnenfläche, die dann als Bündelknochen (Sicher und Tandler) bezeichnet wird. Auch dieser Knochen ist analog den Faserknochen im übrigen Körper, dort wo Sehnen in den Knochen hineingehen. Er ist einer steten Umwandlung unterworfen durch die physiologische Wanderung der Zähne. Das Rouxsche Gesetz, wonach sich die äußere Gestalt des Knochens der erworbenen inneren „funktionellen Struktur" möglichst anschmiegt und deshalb eine entsprechende „funktionelle Gestalt" erhält, finden wir auch in allen Abschnitten der Kiefer bestätigt. Besonders auffallend waren die konstanten, durch die Nachwirkung hervorgerufenen Druckbahnen, die in großen Strecken als Balkenzüge die Kiefer durchziehen (Trajektorien Walkhoff) (Abb. 1).

Wie verhält sich nun der Knochen, der so weitgehenden Veränderungen unterworfen wird, bei einer Regulierung?

Kingsley, Sandstedt und Schwartzkopff stellen die Lehre von der Resorption und Apposition des Knochens auf, ebenso Oppenheim. Nach ihnen wird durch Zug oder Druck auf der einen Seite Knochen abgebaut, während auf der anderen Seite Knochenneubildung stattfindet.

Oppenheim versucht durch seine historischen Untersuchungen der Gewebe, allerdings am Milchgebiß bei langsamer schwacher Krafteinwirkung in der Orthodontie die Apposition und Resorptionserscheinungen am Tierexperiment zu beweisen. Für starke Kraftent-

faltung steht leider nur ein einziger Tierversuch zur Verfügung (vier Tage starke Krafteinwirkung). Nach seinen Untersuchungen bleibt bei Anwendung starker Kräfte infolge Schädigung des Periodontiums (Thrombosen, Zerreißung der Fasern) die Knochenreaktion aus.

Oppenheim ist der Meinung, daß während der orthodontischen Bewegung eines Zahnes, ein Umbau des Knochens stattfindet; deshalb fordert er möglichst langsame Bewegung. Im Einklang mit diesem Untersuchungsergebnis sucht man zum Teil heute besonders in Amerika die Einwirkung biologischer zu gestalten (Korkhaus) und eine feine Kräftedosierung anzuwenden (Mershonbogen und ähnliche).

Pfaff stellt sich auf die Seite von Oppenheim, wenn er auch bemängelt, daß die Untersuchung nur am Milchgebiß vorgenommen wurde.

Leory, Johnson, J. L. Appleton jr., L. L. Ritterhofer (Philadelphia) kommen in Untersuchungen, die die Natur der Gewebeveränderungen bei orthodontischen Zahnbewegungen studieren, zu ähnlichen Ergebnissen nur mit teilweisem Widerspruch.

Ganz entgegengesetzt zu diesen Untersuchungen gehen die Walkhoffschen Ansichten, wonach der Unterbau des Knochens erst nach Einnahme der neuen Stellung des Zahnes geschieht. Deshalb sucht Walkhoff die Anomalie möglichst schnell zu beseitigen und die Zähne dann in der neuen Stellung festzuhalten, bis die Umbildung des Knochens vollendet. Walkhoff stützt sich bei seiner Theorie auf Wolff, den Begründer des Transformationsgesetzes, der für die Extremitätenknochen bewies, daß man möglichst schnell die richtige Funktion des Knochens wieder herstellen soll, damit die Natur bald zu ihrem Rechte der langsamen Umformung, der Transformation der normalen Funktion kommt. Walkhoff spricht von der ungeheuren Spannungsdifferenz zwischen den umliegenden Gewebsabschnitten des Kiefers beim Richten eines Zahnes. Er sagt: „Erst wenn das Richten vollendet ist, können die Gewebselemente zur formativen Tätigkeit kommen, und dafür nehme ich das Transformationsgesetz Wolffs durchaus in Anspruch."

Heinrich hat ebenfalls sehr gewissenhafte Untersuchungen an großem Tiermaterial wie Oppenheim angestellt, jedoch am bleibenden Gebiß bekennt er sich zu der Wolffschen Elastizitätstheorie. Wenn auch die Erfahrungen sowie die histologischen Untersuchungen von Grünberg und Oppenheim, Leory usw. gelehrt haben, daß wir von einer Resorption und Apposition des Gewebes während einer langen und langsam ausgeführten Regulierung sprechen können, so kann ich nach meinen klinischen Erfahrungen nur Walkhoff Recht geben, der den Umbau des Knochens erst nach Beendigung einer Regulierung in das Retentionsstadium verlegt. Es müßten hier noch viel ausgedehntere histologische Untersuchungen angestellt werden, sowohl bei Langsam- und Schnellregulieren, und chirurgischm Regulierungen und bei Retentionen, bei Tieren insbe-

sondere im bleibenden Gebiß einige Jahre nach vollendetem Durchbruch der Milchzähne, erst dann werden diese Fragen gelöst werden.

Eigentlich ist es verwunderlich, wie wenig Autoren in der Richtung des Wolffschen Gesetzes geforscht haben bzw. histologische Untersuchungen angestellt haben über Zähne und umgebende Gewebe, die chirurgisch reguliert worden sind.

Die Walkhoffschen, Heinrichschen usw. und, wie wir später sehen werden, die Skogsborgschen Ausführungen sowie die Resultate der täglichen Praxis ermutigen ohne weiteres zur Orthodontie auf chirurgischer Basis. Ein Teil der Autoren versteht darunter die Extraktion einiger oder mehrerer Zähne und schließt die Lücken durch entsprechendes Bewegen der anderen Zähne; diese Autoren wollen die chirurgische Orthodontie nur über das 12. Lebensjahr hinaus angewandt wissen, andere wiederum verstehen darunter das Durchtrennen der Knochen an bestimmten Stellen um leichtere Regulierung und gesicherte Retention zu haben, wieder andere nur das Redressement force oder die operative Prognathiebehandlung (Keilexzision).

Simon hält nach dem 12. Jahre das chirurgische orthodonte Verfahren ohne weiteres für indiziert und will dann nur die vordere Protraktion beseitigt wissen.

Kranz sagt, bei Regulierungen dürfte die obere Grenze für gewöhnlich das 16. Jahr sein; er reguliert in der Hauptsache ohne Zuhilfenahme der Chirurgie.

Winkler tritt auch für eine Erleichterung der Regulierung nach dem 15. Jahr durch Extraktion ein.

Knoche ist kein unbedingter Gegner des chirurgischen Verfahrens, bestehend in der Extraktion der beiden Prämolaren bei Prognathie.

Pfaff wiederum sagt in seinem Lehrbuch über Regulierungen: „Früher hat man als Altersgrenze, über die hinaus nicht mehr reguliert werden soll, das 15.—20. angegeben; in neuester Zeit hat man die Altersgrenze jedoch wesentlich erweitert.“ In der Tat gelingt es nach meinen Beobachtungen“, sagt Pfaff weiter, „in weit höherem Alter bis zu 40 Jahren und manchmal noch darüber hinaus gute Dauerergebnisse zu erzielen, wenn auch die Gefahr des Zurückgehens in die alte Stellung selbst nach gelungener Richtigstellung der Artikulation mit den Jahren wächst.“ Er will bis zum 40. Jahre Regulierungen ohne Zuhilfenahme der Chirurgie durchführen und gute Erfolge haben.

Kantorowicz benützt Angle lediglich zur Diagnosestellung und extrahiert bei Prognathie (Klasse II) die Prämolaren und erzwingt dadurch die Okklusion im Frontzahngebiet durch Retrusion der oberen Frontzähne.

Preiswerk wiederum hält das günstigste Alter zum Geraderichten schiefstehender Zähne das 12.—14. Lebensalter und kommt

ohne gelegentliche Extraktion und Redressements nicht aus, während Adloff folgender Ansicht ist:

„Da wir wissen, daß die Verkürzung der Kiefer gewissermaßen ein normaler Vorgang ist, so wäre es zu erwägen, ob es nicht zweckmäßiger wäre, das Streben der Natur zu unterstützen, als ihr entgegenzuarbeiten. Diese Unterstützung muß aber bestehen nicht in einer Vergrößerung des verkürzten Kiefers sondern naturgemäß in einer Entfernung eines Zahnes aus der Zahnreihe." Denn warum soll wir diesen vielen Jahrtausende währenden natürlichen Rückbildungsprozeß der Kiefer nicht vorgreifen und im späteren Alter die Zahnzahl dem bereits von der Natur kleinen Natur anpassen und so normale Bißverhältnisse schaffen. Warum hier erst beide Kiefer wieder vergrößern, um die Zahl der Zähne mit Mühe und Not unterbringen zu können, von der schwierigen Retention und den Regulierungsschwierigkeiten bei diesem großen Knochenumbau im Alter nach 15 Jahren gar nicht zu sprechen.

Wir sehen also, daß über die Vornahme von Regulierungen nach dem 12. Jahre nur spärliche Angaben existieren. Ja meist wird die Regulierung im späteren Alter in der Praxis abgelehnt mit der Begründung, es wäre zu spät. Trotzdem nun aber eine Menge Autoren sich über die Schwierigkeiten des Enderfolges bezw. der Retention einig sind, wie überhaupt dieselbe anerkanntermaßen das schwierigste Problem bedeutet, haben doch sehr wenige versucht, dem zu bewegenden Zahn die Wege chirurgisch zu ebnen.

Ehe ich zu meinen eigenen Methoden chirurgischen Vorgehens bei Regulierungen komme, will ich erst die fremden Arbeiten auf dem Gebiete der chirurgisch-orthodontischen Behandlung kurz berühren.

Fremde Arbeiten über chirurgisch-orthodontische Behandlung.

Das bekannte Redressement wurde von vielen Autoren, unter denen Tomes, Stellwagen, Bryan, Partsch, Fritsche und andere genannt seien ausgeführt, von sehr vielen Orthodonten jedoch abgelehnt.

Bryan entfernte 1890 einen Teil des Knochens vor Ausführung der Zahnbewegung chirurgisch.

Später war es Angle selbst, der sonst gegen jeden chirurgischen Eingriff bei Regulierungen ist, der gelegentlich bei schwierigen Fällen und älteren Patienten palatinal ein Stückchen Knochen heraus nahm, um die vorderen Zähne leichter regulieren zu können; ebenso will er bei schwieriger Drehung eines Zahnes die Widerstand leistenden Wurzelhautfasern durchtrennen.

Williger klappte bei älteren Personen das Zahnfleisch auf und schliff den harten Knochen bei Redressements mit dem Bohrer nach!

Fritsche teilt mit, daß er ganze Zahnreihen anluxiert und sie dann mit den üblich Regulierungsapparaten weiter behandelt.

Endlich ist es in erster Linie Skogsborg, der chirurgisch an die Orthodontie ging und der das Retentionsproblem immer noch als unerforschtes Gebiet bezeichnet, auf welchem wir uns tastend und mit großer Unsicherheit bewegen. Skogsborg wird insbesondere von Walkhoff für seine Behauptungen angeführt, daß es sich beim Richten der Zähne nicht um Appositions- und Resorptionsvorgänge handeln kann. Skogsborg macht nach der orthodontischen Korrektur der Stellungsanomalie mitten auf dem Septum interdentale einen radikalen Schleimhautschnitt bis auf das Periost in der Länge bis 6 mm, ohne die Wurzelspitze oder die Spitze des Septums bzw. die Interdentalpapille zu erreichen. Mit Fissurenbohrern schneidet er nun den Knochen bis zur Mitte des Septums durch, ohne die Wurzelspitze oder die Spitze des Septums und die Interdentalpapille zu verletzen. In derselben Weise verfährt Skogsborg lingual auf der anderen Aproximalseite des Zahnes. Nach einigen Wochen werden die unberührten Septa des gerichteten Zahnes ebenso behandelt, so eine tatsächliche Spaltung derselben vorgenommen, und nun wird der Zahn einige Monate fixiert, bis die Septa völlig durch Knochenbildung wieder hergestellt sind. An einer ganzen Anzahl von operierten Fällen zeigt Skogsborg, daß ein Rezidiv nicht eingetreten ist, obgleich unter denselben sich solche befinden, die sicherlich nicht als einfache zu betrachten sind."

„Die Loslösung der nach der Skogsborgschen Operationsmethode behandelten Zähne aus dem Knochenverbande bringt hier den Dauererfolg zustande. Dieser ist ein absolut sicheres Zeichen, daß es eben häufig langbestehende Spannungsdifferenzen im Knochengewebe und zwar auf weite Strecken hin sind, die wir durch den Richtprozeß erzeugen."

Eigentlich wurden seit Jahren bereits ähnliche Knochenresektionen bei Regulierungen ausgeführt bei der Behandlung des Diastemas der Vorderzähne. Hier hat man mit dem Ausscheiden des Lippenbändchens und anderen Weichteilen niemals Erfolg gehabt und ist infolgedessen zur Resektion des Knochens zwischen den Zähnen geschritten und der Dauerefolg der Retention. Hier sowohl wie bei jeder Zahnextraktion handelt es sich schließlich um die Durchbrechung der drei Trajektorien des Knochens als wesentlichsten Faktor. Das wichtigste dabei, die Gewebseinheit des Knochengewebes, wurde durchbrochen, es mußte sich das feine Maschenwerk des Knochens neu formieren, die Spannung der Gewebe war gelöst. Eine neue Knochenstruktur hat sich gebildet.

Wie wir gesehen haben, gibt es eine Menge Methoden, schiefstehende Zähne gerade zu richten auf unblutige Art. Auch ich habe ständig neben diesen „chirurgischen Regulierungen" noch andere Fälle, die ich nach Angle, Herbst usw. behandle zur Gegenkontrolle und zum Vergleich, aber nach meinen Erfahrungen muß ich nur immer und immer wieder die einfache Art dieses chirurgisch-orthodontisen Verfahrens feststellen und die absolut sichere Retention. Ich habe eine Menge Fälle nach anderen Systemen reguliert, die 1—1½

Jahre Retentionsapparate trugen; die Zähne waren auch anscheinend fest und unverrückbar, aber schon nach weiteren 1—2 Jahren gingen oft die regulierten Zähne wieder ganz oder teilweise in die alte Stellung zurück. Es scheinen ebenso, wie ich Walkhoff weiter unten näher ausführen lasse, Spannungsverhältnisse vorhanden zu sein, die die nach Jahren noch nicht ihre Kraft verloren zu haben scheinen. Diese Verbindungen müssen von Anfang an getrennt werden, und mat hat sichere Aussicht auf Dauererfolg. (Abb. 1, 2, 3, 24.)

Grünberg und Oppenheim sagen, es wäre Skogsborgs Methode einer Prüfung wert, wenn er Fälle von Klasse II oder III nach Angle mit Sicherheit retinieren könne. Ich kann jedoch sagen, daß dies absolut möglich ist mit der in dieser Arbeit weiter unten angegebenen Methode, die überall vorher Frakturen und Wunden in das Netzgefüge des Knochens setzt, die Trajektoren durchtrennt, während Skogsborg nur nach beendigter Behandlung die Alveolarsepten durchtrennt unter Schonung der Ligamenta circularia. Grünberg und Oppenheim sagen weiter: „Wir wären für die Demonstration eines Falles, bei dem die Retrusion der oberen 6 Frontzähne mit Lückenschluß für die ersten Prämolaren gelungen ist, sehr verbunden. Man sieht also, wie schwierig die Retension überall beurteilt wird.

Eigene Methoden chirurgischen Vorgehens.

In meiner Praxis waren es insbesondere drei Fälle, die mich veranlaßten, chirurgisch vorzugehen, drei Fälle, die trotz sorgfältigster Diagnosestellung, langsamster, schonendster Regulierung und jahrelanger Behandlung und Retention mit kläglichem Mißerfolg endigten. Die Stellungsanomalien stellten sich Jahre nach der Retention wieder ein. Bei dem ersten Fall waren bei einer 11jährigen Patientin alle Zähne durchgebrochen; nach Angle (Klasse I) artikulierend; der mittlere erste Schneidezahn links oben war stark um seine Längsachse gedreht und stand fast senkrecht zu den anderen Zähnen und war nach labial vorgeschoben. Mit dem Anglebogen brachte ich auf bekannte mühsame Art den Zahn in seine Lage zurück. Das Kind verreist in die Ferien, Ligaturen platzen, der Zahn geht in die ursprüngliche Lage, und nach den Ferien muß die ganze Regulierung von neuem begonnen werden. Nochmals dieselbe Prozedur, bis der Zahn normal steht, und noch ein drittes Mal. Die Schwierigkeit wächst da das Kind noch in die Schule geht und sehr unregelmäßig zur Behandlung erscheint. Der Zahn wird mit fest aufzementierten Kappen mit den Nachbarzähnen verbunden und 1 Jahr retiniert. gewiß eine sehr lange Zeit. Die Patientin ist inzwischen 12½ Jahr geworden. Mit 13½ Jahren Entfernung des Retentionsapparates und nach einem Jahr, schon also mit 14 Jahren war der mittlere Schneidezahn wieder nach außen wie früher gedreht, wenn auch nicht so stark, und stand wieder nach vorne außerhalb des Zahnbogens.

Nach diesem Mißerfolg griff ich zum Messer, klappte palatinal und bukkal auf, schnitt den an der mesial-labialen Kante des mittleren

Schneidezahnes befindlichen Knochen durch, ebenso distal-palatinal, regulierte wieder. Der Zahn glitt jetzt „wie geölt" in seine normale Stellung. Retentionsapparat ½ Jahr. Die Patientin war jetzt 15 Jahre alt und — nach Abnahme des starren Retentions-Apparates b l i e b der Zahn in der normalen Stellung und ging nicht mehr nach vorne. Patientin ist heute 17½ Jahre.

Der Mißerfolg und Erfolg zugleich dieses Falles brachte mich eigentlich auf den Gedanken des chirurgischen Eingreifens, von dem Gedanken der Baumdrehung ausgehend. Beispiel: Ein Bäumchen hat

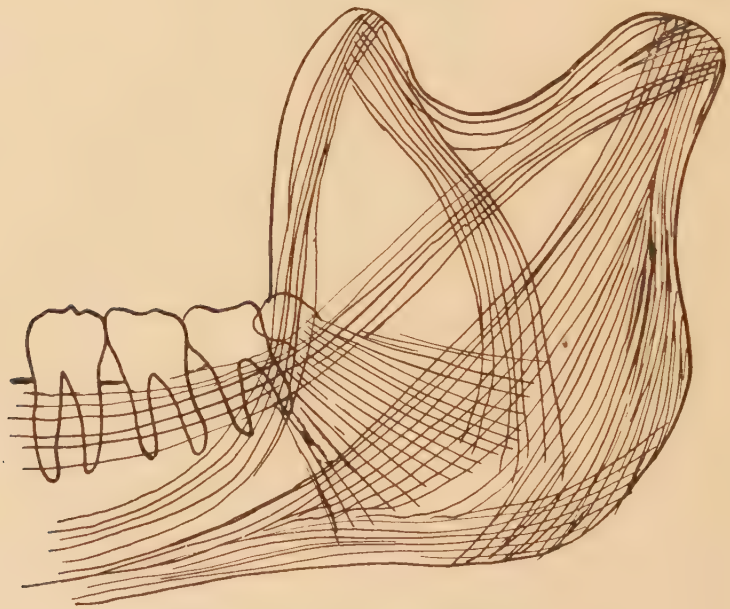

Abbildung 1
Schema der Trajektorien des Kieferastes und des hinteren Kieferkörpers aus W a l k h o f f: Beiträge zur Theorie und Praxis der orthodontischen Maßnahmen.

auf der einen Seite sehr viel Aeste auf der anderen Seite außerordentlich wenig, der Baum soll aus irgend welchen Gründen (vielleicht weil die vielen fruchttragenden Aeste in Nachbars Garten reichen) gedreht werden: die Drehung wird vorgenommen, der Baum entsprechend in der neuen Stellung an Pfähle usw. angebunden mit seinen Aesten, also richtiggehend geschient. Man sollte meinen, der Baum bliebe in seiner jetzigen Stellung; aber das Gegenteil tritt ein. Der Baum hat trotz der „Schienung" und auch wenn dieselbe erst nach langer Zeit abgenommen wird, immer wieder das Bestreben, in die ursprüngliche Lage zurückzukehren. Man kann diesen Versuch mehrmals wiederholen; man wird immer wieder dieselbe Beobachtung machen, der Baum will wieder in die alte Lage. Haut man jedoch nur einige der verästelnden Wurzeln durch, dreht den Baum und „schient"

ihn wieder, so bleibt der Baum permanent in der gewünschten Stellung und wächst so ein, hat keine Neigung mehr in die Lage zurückzugehen. Die Verästelungen von der Wurzelaußenfläche bis zum Knochen sind gewissermaßen feine Periodontiumfasern wie die Trajektorien im Knochen (Abb. 1). Die Gewalt und Zugkraft derselben ist außerordentlich groß, umgebendes Zahngewebe wie das den Baum

Abbildung 2
Schem. Längsschnitt durch zwei benachbarte Zähne u. ihren Befestigungsapparat nach Silcher u. Tandler.

umgebende Wurzelnetz schaffen sich neue Trajektorien, neue Beziehungen und Zugrichtungen, die sich in der neuen Stellung anpassen und dieselben garantieren (Abb. 3).

Meiner Ansicht nach ist es auch nötig, das **Periodontium** durchzuschneiden bei unten angegebener Methode, weil es ja jene Bindegewebsfasern enthält, die einesteils im Zement, andernteils im Knochen

verankert und die Durchtrennung (also das Wundsetzen) für spätere innige Verbindung unentbehrlich ist (Abb. 3 und 23).

Der zweite Fall betraf eine Patientin mit 15 Jahren mit Prognathie. Ich hatte nach zwei Jahren die Zähne in der gewünschten

Abbildung 3

Stellung und normaler Artikulation, hatte also langsam reguliert und außerdem noch die so gewonnene Stellung 1½ Jahre in einem starren Apparat festgehalten, trotzdem war nach weiteren zwei Jahren fast dieselbe ursprüngliche Stellung wie früher.

Der dritte Fall betraf ein 14jähriges Mädchen mit gedrehten mittleren und seitlichen Schneidezähnen. Die Zähne waren nach der

Anglemethode reguliert und in normaler Stellung auch nach Angles Auffassung; ich habe 1 Jahr lang Retentionsapparat tragen lassen, und trotzdem gingen die Zähne nach einem halben Jahr schon wieder in die alte Stellung zurück.

Der beste Beweis für eine gute Retention bei meinen Fällen ist folgender: Einer Patientin, 19 Jahre, mit alveolärer Prognathie werden wie bei den später beschriebenen Fällen die beiden ersten Prämolaren extrahiert; die Alveolensepta hinter der Canini werden durchgeschnitten, palatinal hinter den mittleren Schneidezähnen keilförmig reseziert, die Zähne mit Gummizug zurückgedrängt. Die Zähne waren in ca. 6 Wochen in der gewünschten Stellung. Die Patientin verreiste und ließ aus Eitelkeitsgründen und weil sie dachte, die Regulierung sei jetzt beendet, die Gummizüge von Molar zu Molar über die Vorderzähne, die zugleich als Retention gelten sollten, fort. Ich sah die Patientin erst wieder nach einem halben Jahr und traute meinen Augen kaum; die Zähne waren immer noch in schönster Artikulation. Die Canini, die dort die Stelle der ersten Prämolaren eingenommen hatten, waren nur ½ mm von den zweiten Prämolaren entfernt, auch Vorderzähne noch in der wie vor ½ Jahr gebrachten Stellung. Der Apparat wurde abgenommen. Die Patientin wurde alle paar Monate kontrolliert; nach einem Jahr waren noch alle Zähne in geordneter Artikulation.

Dieser Fall zeigt doch in eklatanter Weise, wie hier Retentionskräfte vorhanden sein müssen, die anders sind als in den wie üblich regulierten Fällen (ohne chirurgischen Eingriff). Der ganze Heilungsverlauf ist demnach eine Wund- und Knochenheilung, genau wie bei einer Fraktur.

Wenn man gegen das chirurgisch-orthodontische Verfahren die später eintretenden Resorptionen und Granulome und Pulpentod ins Feld führt, so halte ich dagegen, daß ja bei den Angle- und ähnlichen Regulierungen, bei denen monate- und jahrelang mit sanfter Gewalt die Zähne langsam bewegt wurden, der Amerikaner Ketcham eingehende Untersuchungen gemacht hat und zu einem erschütternden Ergebnis gekommen ist. Er stellte 5—10 Jahre nach der Regulierung bei fast allen regulierten Zähnen Resorptionserscheinungen fest (21% von 385 Fällen). Diese Röntgenuntersuchungen bei nicht chirurgisch orthodontischen Regulierungen sprechen für sich. Ich habe die große Anzahl von Röntgenbildern von regulierten Zähnen auf dem internationalen Kongreß für Zahnheilkunde 1926 in Philadelphia gesehen und hörte den Vortrag Ketchams dortselbst mit seinen interessanten Ausführungen, die im Kongreßbericht mit Abbildungen erschienen sind.

Nun werden die Gegner des chirurgisch-orthodontischen Verfahrens erwidern: Wenn also hier trotz schonendster Regulierung schon Resorptionen entstanden sind, dann wird es dieselben erst recht bei

der schnellen forcierten Regulierung geben. Dagegen sprechen jedoch neben den Walkhoffschen und Heinrichschen Ausführungen meine Röntgenaufnahmen und Beobachtungen, die ich über 45 Fälle ausgedehnt habe; ich konnte keine einzige Resorption finden, werde jedoch die Ergebnisse der nächsten Jahre bei diesen Regulierungen später veröffentlichen. Ich habe auch keinen Pulpentod oder Granulome gesehen. Bei genauer Durchführung der Methode ist das auch nicht gut möglich. Dies sagt ja schon Partsch bei der viel brüskeren Operation eines Redressements: Denn der Zahn wird ja nurmehr oder weniger gekippt, die Wurzelspitze bleibt bestehen es wird ja gar nicht Gewalt angewandt und der für den Zahn zu begehende Weg chirurgisch geebnet, so daß er keinen großen Widerstand zu überwinden hat. Eben deshalb glaube ich auch, daß, bevor nicht umfangreiche röntgenologische und mikroskopische Nachprüfungen erfolgen bei chirurgisch-orthodontisch regulierten Zähnen und bei nur orthodontisch regulierten Zähnen die Resorptionen bei dieser Methode nicht so groß sind, weil die Wurzeloberfläche ja keineswegs so großen Druck bei der Bewegung ausgesetzt ist wie bei der anderen Methode, wo dort durch den Druck der Wurzel auf den Knochen erst dieser zur Einschmelzung gebracht werden und naturgemäß dabei die Wurzeloberfläche insultiert werden muß.

Herbst hat genauere Röntgenuntersuchungen wohl angestellt, es bestehen nach seinen Erfahrungen jedoch keine Resorptionserscheinungen, wenn er in 14 Tagen eine Kieferdehnung durch Schrauben von ungefähr 2—3 mm ausführt. Herbst sagt dabei, die Erfahrung hätte gelehrt, daß redressierte Zähne, falls das Redressement richtig ausgeführt, keinerlei Schaden erleiden würden. Eine kurze Ueberlastung des Zahnes hätte keine schlimme Folgen.

Landsberger, der über die Resorption der Zahnwurzel bei orthodontischen Maßnahmen berichtet, berücksichtigt hauptsächlich das Kindesalter; er ist mit Münch und Korkhaus der Ansicht, daß die orthodontischen Maßnahmen zu früh und zu brüsk angewendet werden, wenn Resorptionen entstehen.

Es wird ja nur wegen der entstehenden Schäden wie Granulome, Resorptionen usw. eine stärkere Kraftentwickelung bei der Regulierung verurteilt.

Meine Erfahrungen, möchte ich ausdrücklich betonen, sind nur klinischer Art. Trotzdem hoffe ich jedoch im Zusammenhang mit der angeführten Literatur und meinen Ausführungen sowie den kommenden acht Krankengeschichten einen Beitrag für die Entwicklung einer zweckmäßigen Orthodontie nach dem 12. bis zum 33. Jahre geliefert zu haben.

An folgenden acht Fällen will ich nun die Methode der chirurgischen Orthodontie wie ich sie übe, beschreiben, mit Bekanntgabe der Krankengeschichten.

Krankengeschichten.

Fall 1.

Anamnese: 24 Jahre alt, außer den bekannten Kinderkrankheiten nie besonders krank gewsen. Mutter, Schwestern unregelmäßig stehende Zähne. Vater Zahnstellung unbekannt, an Tuberkulose gestorben. Mit 12 und mit 16 Jahren seien die Zähne mit negativem Erfolg je zwei bis drei Jahre von zwei verschiedenen Zahnärzten reguliert worden sie seien immer wieder in ihre alte Stellung zurückgegangen.

Allgemeiner Befund: Kräftig entwickelte, jedoch kleine Patientin, mit gutem Knochenbau, von sehr blassem Aussehen.

Mundbefund: Schleimhaut schwach durchblutet, Kiefergröße normal. Im Oberkiefer sind 14 Zähne vorhanden, sie machen einen außerordentlich starken Eindruck, mittlere Schneidezähne sehr breit und kräftig, kein Zahn devitalisiert, Frontzähne tragen keine Füllungen.

Zahnformel:

$$\frac{8\ 7\ 6\ 5\ 3\ 2\ 1 \mid 1\ 2\ 3\ 4\ 5\ 6\ 7}{7\ 6\ 5\ 4\ 3\ 2\ 1 \mid 1\ 2\ 3\ 4\ 5\ 6\ 7}$$

Zähne fast alle gesund. Die Zähne des Oberkiefers stehen außerordentlich gedrängt, besonders im Bereich der Frontzähne, ebenso die im Unterkiefer. Im Frontzahngebiet des Oberkiefers stehen die beiden mittleren Schneidezähne dachförmig mit den distalen Kanten nach außen gedreht, seitliche Schneidezähne dachförmig mit den distalen Kanten nach außen gedreht, seit-

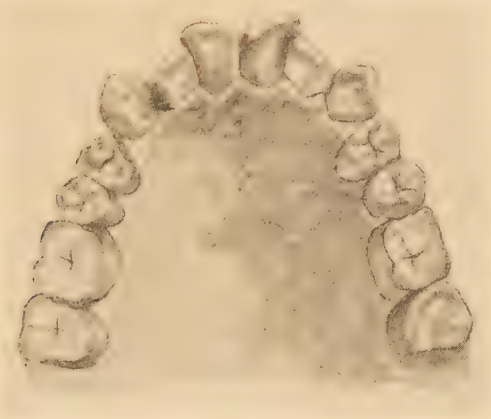

Abbildung 4

liche Schneidezähne stark palatinalwärts, Canini nach labial gedrängt und verkürzt, sonst alle Kauflächen der Unterkieferzähne in einer Linie. Unterkiefer relativ normal. (Abb. 4, 5 und 6)

Behandlungsplan: Auf dem Abdruck wird mit dem Millimetermaß genau abgemessen, ob durch die Extraktion der beiden Prämolaren bei Verschieben der Frontzähne so viel Platz vorhanden

ist, daß sich die Lücken schließen, und die mittleren Schneidezähne wirklich genügend Platz zur Drehung haben.

Behandlung: Lokalanästhesie, Extraktion der beiden Prämolaren, Aufklappen der Schleimhaut labial über r. o. 2, l. o. 2 und palatinal von r. o. 3 bis l. o. 3, mit Rasparatorium Zurückdrängen der Gingiva und des Periostes, hierauf mit Partschem Schneiden-

Abbildung 5

meißel oder Fissurenbohrer, Durchtrennen des labialen Teiles des Knochens über r. o. 2, l. o. 2 in ca. ½—1 mm Breite bis zum oberen Drittel der Wurzel und proximal mesial labial an den beiden mittleren Schneidezähnen. Palatinal ebenfalls Zurückklappen des starken Gaumenperiostes mit der Schleimhaut, Durchtrennen des distalen Alveolenseptums der beiden Canini. Durchbohren des distal-palatinalen Knochens der r. o. l. 1, l. o. 1. Vorsichtige Bewegungsversuche mit

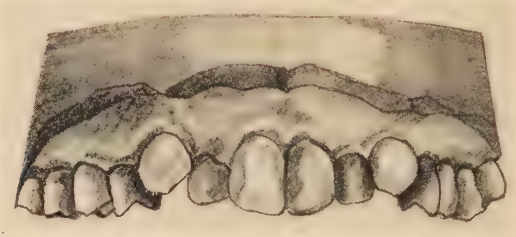

Abbildung 6

der bleiausgefüllten Bajonettzange in die zukünftige Stellung. Also die Canini werden nach distal zu drücken versucht, die r. o. 1, l. o. 1 zu drehen versucht, sehr langsam, mit nachgiebiger, vorsichtig fühlender Hand; ich sage ausdrücklich versucht, da hier der Druck nur eine Vordehnung bezwecken soll. Die Zange soll nicht den Zahn in die gewünschte Stellung drücken. Der Weg zu dem zukünftigen Zahnbett soll gewissermaßen nur geebnet, vorbereitet werden.

Mit dem Anglebogen Zurückdrängen der vorderen 6 Zähne, insbesondere der Eckzähne mit besonderen Klappen und Häckchen: Die Canini sollen an den Platz der r. o. 4, l. o. 4 geschoben werden, die vorderen 4 entsprechend bis zur Artikulation zurück. Der Knochen

erweist sich während der Behandlung als ungemein kräftig und massiv, unnachgiebiger, als man ihn sonst mit 24 Jahren findet, eine Folge des chronischen Reizes der ersten beiden Regulierungen, der zur erhöhten Knochenbildung beigetragen hat. Nach 8½ Wochen obere Vorderzähne in normaler Stellung und Artikulation. Es ist dies eine verhältnismäßig lange Zeit der Behandlung bei vorhergegangener chirurgischer Vorbereitung, jedoch in Anbetracht des oben erwähnten außergewöhnlich harten massiven Knochens verständlich. Es wurden folgende Behandlungen in dieser Zeit ausgeführt:

1. Entfernung der ersten Prämolaren,
2. Distalbewegung der sechs vorderen Oberkieferzähne,
3. Drehung der mittleren Schneidezähne,
4. Hervorziehen der beiden seitlichen Schneidezähne,
5. Zurückdrängen der beiden Canini nach palatinal und distal.
6. Verlängerung der beiden Canini bis zur Kauebene.

Am besten ist es immer, die Eckzähne mit besonderen Kappen und Häckchen zuerst nach distal zu ziehen und die Bewegung dieser Zähne erst abzuwarten; dann folgen die anderen 4 Zähne von selbst. Gerade die Bewegung der Canini kann oft mit außerordentlich viel

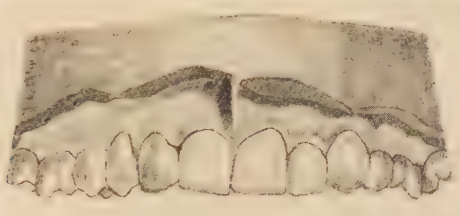

Abbildung 7

Widerstand verbunden sein. Während der ganzen Behandlung bildeten sich keinerlei Abszesse oder Entzündungen; Schmerzen waren nur nach den ersten beiden Tagen der Operation vorhanden.

Retention: Die Retention gestaltete sich anders als in den folgenden Fällen. Mit Absicht wurde ein Retentionsapparat mit festen Ringen und Kappen angefertigt (über die Schneidezähne Fensterkronen), von der Ueberlegung ausgehend, daß der Patient, 24 Jahre, einen überaus harten Knochen hatte und überdies die Regulierung in früheren Jahren schon zweimal versucht wurde. Die Tendenz der mittleren Schneidezähne, wieder in die alte Lage zurückzugehen, war sehr groß. Der Retentionsapparat wurde 7 Monate fest aufzementiert getragen.

Ergebnis: Das Modell wurde zwei Jahre nach Abnahme des Retentionsapparates angefertigt (Abb. 7). Man sieht die Zähne noch in schöner Artikulation und ohne Neigung, in ihre alte Stellung

zurückkehren. Dieser Erfolg wird meiner Ansicht nach nur erreicht, durch die kombinierte Methode (chirurgische Resektion und Regulierung). Denn die Patientin hat ja doch in früheren Jahren bei verschiedenen Zahnärzten schon eine Regulierung durchgemacht, und die Zähne sind damals in dem jugendlichen Alter von 12 und 16 Jahren immer wieder in ihre ursprüngliche Stellung zurückgegangen. Bei der chirurgischen Methode erfolgen eben allerfeinste Frakturen der Compacta- und Spongiosa-Bälkchen, wodurch Callus und verstärkte Knochenbildung eine sichere Retention auch in höherem Alter gewährleisten.

Der Röntgenbefund zeigt drei Jahre nach Beginn der Regulierung keinerlei Resorption an den Wurzelspitzen der regulierten Zähne, dagegen an manchen Stellen größere Knochenverdickungen. Granulome sind nicht vorhanden. Auch sonst bietet die Knochenstruktur nichts Anormales. Keinerlei Einschmelzungen.

Der Pulpenbefund war drei Jahre nach der Regulierung völlig normal. Keine einzige Pulpa war bei den sehr kräftigen, schön geformten, noch nicht gefüllten Zähnen abgestorben, die Empfindlichkeit nicht herabgesetzt. Die Untersuchung erfolgte mit dem elektrischen Strom.

Fall 2.

Anamnese: Patientin 32 Jahre alt, Kinderkrankheiten, Scharlach, Masern gut überstanden. Hat als Kind bis zum 10. Jahre am Daumen gelutscht. Beide Eltern, die noch leben, haben keine vorstehenden, jedoch beide sehr schlechte Zähne gehabt.

Allgemeiner Befund: Patientin mittelgroß, nicht allzu kräftig, keinerlei Anzeichen von Rachitis oder sonstigen Erkrankungen, prognathe Gesichtsbildung, kurze vorgeschobene Oberlippe, bei geschlossenem Munde vordere Oberzähne stark sichtbar.

Mundbefund ist normal, Schleimhaut gleichmäßig durchblutet, die Kieferbögen sind in normalen Formen. Oberkiefer Prognathie, beim Lachen sieht man alle Zähne im Oberkiefer und das Zahnfleisch bis r. o. 7 und l. o. 7.

Zahnbefund: Im Allgemeinen schlechte Zähne. Im Unterkiefer sind 6 und 7 r. u. extrahiert, 1 und 5; 6 und 7 eine Brücke schließt die Lücken. Fast alle Zähne sind gefüllt. Zahnbild:

8 7 6 5 4 3 2 1	1 2 3 4 5 6 7 8
8 7 6 5 4 3 2 1	1 2 3 4 5 6 7 8

alle Molaren und Prämolaren sind wurzelbehandelt. Auch der zweite seitliche Schneidezahn r. o. Die r. o. 6 und l. o. 1 sind sehr groß und wuchtig ausgebildet. Die Artikulation ist bis zum r. o. 4 und l. o. 4 gut, die Vorderzähne okkludieren nicht (Abb. 8).

Behandlungsplan: 1. Extraktion von r. o. 4, l. o. 4. 2. Aufschneiden der palatinalen bzw. distalen Alveolenfächer, 3. Aufsetzen des Bogens mit Bändern und Transversalbügel, 4. Zurückdrängen der r. o. 3 2 1, l. o. 1 2 3 mit Gummizug, 5. Retention.

Behandlung: Anfertigung folgenden Apparates nach Herbst. Um die ersten Molaren im Oberkiefer 2 Bänder, daran an den Zähnen entlang laufend nur an den Schneidezähnen, etwa 1—1½ cm abstehend Innenbogen mit transversaler Versteifung, 4 Häckchen innen, je ein Häckchen an der bukkalen Seite der Molaren. Einsetzen des Apparates (wie bei Abb. 23).

Abbildung 8

Operation: In Lokalanästhesie werden die beiden ersten Prämolaren extrahiert, distal von den Canini die Septa durchtrennt, fast bis zur Wurzelspitze, palatinal Periost und Schleimhaut zurückgeschlagen und mit dem Fissuren- bzw. Rosenbohrer entlang der palatinalen Wurzelfläche ein keilförmiger Defekt in den Knochen reseziert (sogenannte „keilförmige Resektion") (Abb. 23 und 9). Dieser Einschnitt wird an allen Zähnen die zurückgeschoben werden sollen entsprechend ihrer zukünftigen Rückbewegung gemacht, d. h. also bei den mittleren Schneidezähnen genau palatinal. Der Weg für die zu bewegenden Zähne ist so gewissermaßen vorgeschrieben. Mit der Zange Versuch die Zähne in diese vorbezeichnete Bahn hineinzudrücken. Bei dieser mechanischen Bewegung muß genau darauf geachtet werden, daß sich die Wurzelspitze nicht von ihrem Platz bewegt, sondern der Zahn nur um die Wurzelspitze gedreht, gekippt wird (Abb. 9). Ausspritzen mit Borwasser und H_2O_2 zur Entfernung der Borspäne, Aufsetzen des Bogens mit den Bändern an den oberen Molaren. Am ersten Tag heftige Schmerzen, die jedoch mit 2 bis 3

Veramontabletten zu beheben sind. Leichte Sekretion in den folgenden Wochen, Gummibänder von r. o. 6, l. o. 6. Nach sechs Wochen be-

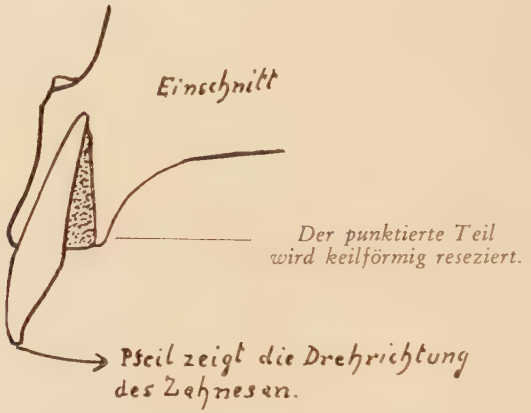

Abbildung 9

rühren sich die palatinalen Flächen der oberen Schneidezähne mit den unteren Schneidezähnen. Labial leichte rötliche Auftreibungen, jedoch keine Abszesse.

Abbildung 10

Retention: Drahtligaturen um die oberen Frontzähne, die an die Innenbogen führen und dort festgebunden werden. Labial sind dieselben nicht sichtbar. Retentionsdauer ca. ¾ Jahr.

Ergebnis ist sehr gut zu bezeichnen, Gesichts- und Mundbildung bedeutend besserer Unterschied gegen früher, gute Artikulation (Abb. 11).

Der Röntgenbefund: ½ Jahr später angestellt, ergibt keinerlei Resorption, Granulome und Abszesse.

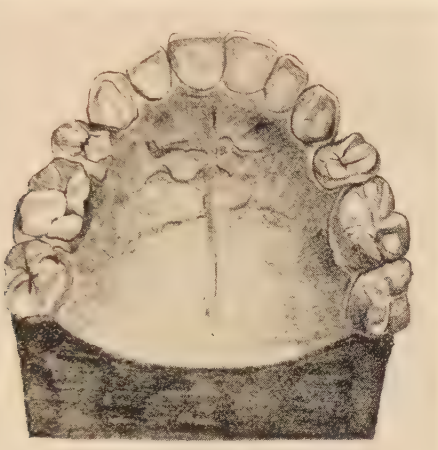

Abbildung 11

Der Pulpenbefund ist normal. Beim 2. r. o. keine Reaktion auf elektrischen Strom, da dort schon vor Jahren Pulpa devitalisiert wurde. Die anderen fünf Frontzähne reagieren sehr stark auf elektrische Untersuchung.

Fall 3.

Anamnese: 17jährige Patientin ohne besondere Kinderkrankheiten. Mutter an Krebs gestorben, Vater lebt, hat regelmäßiges Gebiß. Eckzähne der Patientin seien sehr spät durchgebrochen und so nach außen stehen geblieben und in den letzten zwei Jahren nicht länger geworden. Ein Bruder hat ebenfalls mit 22 Jahren nach außen durchgebrochene Eckzähne.

Befund: Gut entwickeltes Mädchen. An den Molarenhöckern leichte rachitische Erscheinungen, sonst keine Zeichen anderer Erkrankungen, siehe Abbildung 5.

Zahnbefund:

7 6 5 4 3 2 1	1 2 3 4 5 6 7
7 6 5 4 3 2 1	1 2 3 4 5 6 7

Zähne im Allgemeinen gesund, zwei Füllungen an den Molaren. Die Eckzähne beiderseits im Oberkiefer sind zurückgeblieben und viel kürzer als die Kauebene der anderen Zähne. Die anderen Zähne ziemlich normal (Abb. 12).

Behandlungsplan: Die Eckzähne sollen nach unten verlängert und nach innen gedrückt werden.

Behandlung: Lokalanästhesie, palatinale Schleimhaut und das Periost wird zurückgeklappt. Mit dem Fissurenbohrer wird je ein keilförmiger Dreieckausschnitt gebohrt.

Kappen und Häkchen auf den beiden Eckzähnen befestigt, im Unterkiefer entsprechender Apparat. Die Eckzähne mit Gummizug in drei Wochen in normale Stellung gebracht und zugleich in gleicher kauebener Höhe wie die anderen Zähne des Oberkiefers.

Abbildung 12

Retention: In diesem Falle nicht erforderlich. Die Eckzähne blieben in ihrer Lage. Der Apparat wurde zur Vorsicht noch drei Monate getragen, um gleich wieder den Gummizug wirken lassen zu können. Die Callus- und Knochenbildung hat aber sehr stark und sehr früh eingesetzt, so daß dies nicht mehr nötig war.



Abbildung 13

Ergebnis: Nach drei Jahren Eckzähne l. u. r. in normaler Artikulation und Kauebenenhöhe, keine Verkürzung der verlängerten Zähne (Abb. 13).

Röntgenbefund zeigt keine Granulome, überall normale Knochenbildung, nichts Pathologisches; dasselbe bestätigt auch die

Pulpenuntersuchung nach einem Jahr. Beide Pulpen leben. Empfindlichkeit ist auf Untersuchungen mit dem elektrischen Strom gegen die anderen Zähne nur unmerklich herabgesetzt.

Fall 4.

Anamnese: Patientin, 21 Jahre, hat Scharlach, Masern, Diphtherie gehabt, häufig an Katarrhen gelitten. Beim Singen fiel ihr auf, daß sie zu sehr näselte, auch atmet sie häufig durch den Mund.

Befund: Mittelgroße, schlanke, doch gut entwickelte Patientin, in gutem Ernährungszustande, etwas anämisch. Typische Mundatmerin, näselnde Sprache, schmales Gesicht.

Zahnbefund:

7 6 5 4 3 2 1	1 2 3 4 5 6 7
7 6 5 4 3 2 1	1 2 3 4 5 6 7

Auf den ersten Blick ist der Unterkiefer zu groß, und der Oberkiefer zu klein entwickelt, und seitlich stark komprimiet, so daß die Prämolaren palatinal beinahe als störend empfunden werden, weil sie so weit nach innen stehen.

Die vorderen oberen Schneidezähne stehen vor und beißen nicht auf die unteren, so daß offener Biß vorhanden ist. Die Artikulation ist äußerst

Abbildung 14

mangelhaft. Beim Zusammenbiß beißen die unter Molaren und Prämolaren weit über die oberen. Das Vestibulum oris ist besonders durch komprimierten Oberkiefer unnatürlich groß, so daß das Lachen, bei dem die oberen Molaren zu sehen sind, sehr unschön wirkt. Gaumendach sehr hoch und nach innen gedrückt. Der Unterkiefer ist kräftiger entwickelt, wenn er auch eine sehr gedrängte Zahnstellung aufweist (Abb. 14).

Behandlungsplan: 1. Operation, Entlastungsresektion an allen bukkalen Flächen der nach innen gedrückten Zähne (Abb. 15).

2. Dehnung des Oberkiefers.

3. Extraktion des l. o. ersten Prämolarens und des rechten oberen Molaren, da dieser tief kariös und nicht mehr zu erhalten war.

4. Einschneiden an der palatinalen Seite der oberen Schneidezähne.

5. Zurückdrängen derselben und Schließen der von dem extrahierten Zähnen herrührenden Lücken.

Behandlung: Die Operation für die Kieferdehnung ist am besten aus obiger Abbildung ersichtlich. In Breite von 1½ Fingern wird ein Schleimhautfenster zurückgeklappt und entlang den Wurzeln der Prämolaren und Molaren der Knochen aufgeschnitten. Mit Borwasser gründlich gereinigt. Hierauf werden die nach palatinal geneigten Zähne leicht nach außen gedrückt mit einer Zange, wie wenn man die Zähne etwas luxieren wollte. Bedingung dabei ist immer, daß

Abbildung 15

die Wurzelspitze an ihrem alten Platz bleibt, die Bewegung der Zange nach außen ist genau zu kontrollieren. Schleimhautfenster wird heruntergeklappt, vernäht, jedoch genügt auch nur Kompressenverband. Diese Resektion wird auf beiden Seiten vorgenommen. Hierauf wird

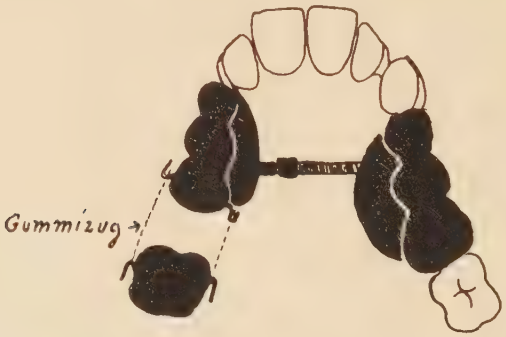

Abbildung 16

in gleicher Sitzung die Heydenhaussche Dehnungsschraube einzementiert (Abb. 16), nachdem vorher der Molar rechts oben, weil tief kariös, extrahiert wurde.

Die Wundheilung ist so vorzüglich, daß sie keiner weiteren Wartung bedarf. Am 1. und 2. Tag Schmerzen, die jedoch durch Veramon bequem zu bekämpfen sind. Nach 4½ Wochen hat der Kieferbogen

eine normale, schöne Breite erreicht. Die Behandlung bzw. das Anziehen der Schraube ging ganz ohne Uebereilung und Schmerzen vor sich, da ja der Weg, wie oben schon beschrieben, für die Verbreiterung des Oberkiefers schon geebnet war (Abb. 15). Nun wird auf der palatinalen Seite der obere Schneidezahn und der Knochen reseziert, der linke erste Prämolar extrahiert, ein Innenbogen mit Transversalbögen und vier Häkchen außen und innen angebracht und ein Gummizug über die vorderen Zähne von Molar zu Molar laufend.

Abbildung 17

Zu gleicher Zeit sind Häkchen an dem zweiten Molaren rechts oben angebracht, um die Nachbarlücke durch Gummizug zu schließen. Nach weiteren sechs Wochen sind auch die Frontzähne zurück und in guter Artikulation, so daß man zur Retention schreiten kann.

Retention: Für diese wird der Innenbogen belassen, da er ja an den palatinalen Seiten den Prämolaren und Molaren eng anliegt. Die Vorderzähne werden an dem Innenbogen mit Draht befestigt. Dadurch wird der gesamte gedehnte Oberkiefer und die Frontzähne in der erzielten Stellung gehalten. Retention ½ Jahr.

Ergebnis: Das Endergebnis der Behandlung konnte nicht besser erhofft werden. Der Oberkiefer ist gedehnt (Abb. 17). Während vorher die Maße in erster Prämolarenbreite 2 cm betrugen, betragen sie jetzt 3 cm, in Höhe des zweiten Prämolaren vorher 2,2 cm, jetzt 3,3 cm in Höhe des zweiten Molaren vorher 3,5 jetzt 3,6 cm (Abb.

18 und 19). Die Patientin ist gerade in diesem Falle besonders zufrieden, da sie Sängerin ist. Die Tonbildung war eine wesentlich andere, der Ton konnte richtig und ohne Behinderung des engen Gaumens entwickelt werden. Der Retentionsapparat ist seit einem Jahr ent-

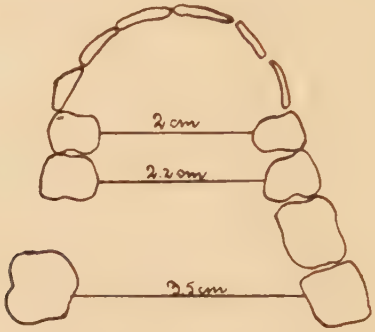

Abbildung 18

fernt, die Zähne blieben in der erzielten Stellung. Im Oberkiefer bestand vorne kein Vorbiß mehr. Die Prämolaren und Molaren artikulieren normal.

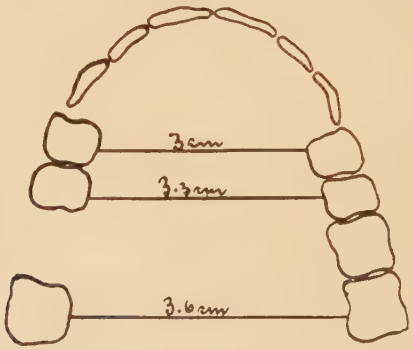

Abbildung 19

Röntgenbefund: Ein Jahr nach Retention ohne Besonderheiten, ohne Resorption an den Wurzelspitzen, keine Abszesse oder Fisteln, da auch die

Pulpen bei elektrischer Stromuntersuchung normalen Reaktionsbefund zeigen.

Fall 5.

Anamnese: Vater im Kriege gefallen, Mutter gesund. Kinderkrankheiten gut überstanden, mit 14 Jahren Lungenentzündung, häufige Halsschmerzen.

Allgemeiner Befund: 18 Jahre alt, mittelkräftig, blaß, schmaler Brustkorb, leichter Psychopath. Durch das Vorstehen der Vorderzähne hat er besonders beim Lachen einen häßlichen Gesichtsausdruck.

Mundbefund: Schleimhäute sehr blaß, Kiefergröße gut entwickelt, 28 Zähne, nur zwei Füllungen im ganzen Gebiß, ohne Wurzelbehandlung. Prognathie.

Zahnformel:

$$\frac{7\ 6\ 5\ 4\ 3\ 2\ 1}{7\ 6\ 5\ 4\ 3\ 2\ 1} \Big| \frac{1\ 2\ 3\ 4\ 5\ 6\ 7}{1\ 2\ 3\ 4\ 5\ 6\ 7}$$

(Abb. 20).

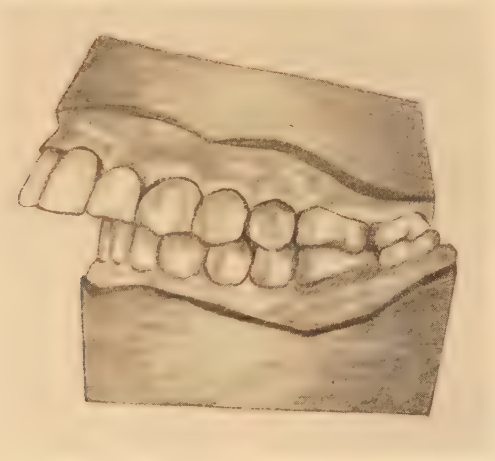

Abbildung 20

Die Zähne stehen vom Canini der linken Seite bis zum Canini der rechten Seite stark vor, so daß ein Abbeißen von Brot usw. kaum möglich ist. Die unteren Zähne sind leicht nach innen geneigt, Artikulation sonst nach Angle, Klasse 2. Keine Spuren von Rachitis an den Zähnen, im Allgemeinen sind diese gut entwickelt.

Behandlungsplan: Nachdem auf den hergestellten Modellen genau abgemessen wurde, ob sich genügend Platz für die neu zu stellenden Zähne nach Extraktion der beiden ersten Prämolaren findet (selbst bei Anlegung des gewöhnlichen Innenbogens zum Zwecke der Rückwärtsbewegung der Frontzähne erweitert sich immer etwas auch der obere Zahnbogen seitlich) wird folgender Behandlungsplan aufgestellt:

1. Extraktion der beiden ersten Prämolaren,

2. Keilförmige Resektion an der palatinalen Seite der oberen Frontzähne.

3. Zurückdrängen der oberen Frontzähne.

Behandlung: Lokalanästhetische Extraktion der beiden ersten Prämolaren. Aufklappen und keilförmige Resektion wie schon oben beschrieben langsam steigend Druck in die Bewegungsrichtung nach innen mit der Zange. Anlegen des Innenbogens, der mit zwei Ringen, die auf die Molaren aufzementiert werden, fest verlötet ist. Gummizug labialwärts. Wundbehandlung; an den folgenden Tagen nur geringe Schmerzen. Es muß darauf geachtet werden, daß der Druck, der auf die Vorderzähne angewendet wird (Gummizug), beständig ist und die Gummiringe nicht von dem Patienten zeitweilig abgenommen werden. Im Anfange des Zurückdrängens mit dem Gummi verschieben sich die einzelnen Zähne etwa so, daß der eine seitliche Schneidezahn weiter zurückgeht als der andere. Diese Unregelmäßigkeit gleicht sich jedoch bald wieder aus. Nach Wochen ist die Protraktion des Oberkiefers behoben, die unteren Schneidezähne artikulieren direkt hinter den oberen Schneidezähnen. Die Lücken der Prämolaren sind durch die Eckzähne völlig geschlossen, so daß das Zahnbild jetzt folgendermaßen aussieht:

$$\frac{7\,6\,5\,3\,2\,1 \;|\; 1\,2\,3\,5\,6\,7}{7\,6\,5\,4\,3\,2\,1 \;|\; 1\,2\,3\,4\,5\,6\,7}$$

Retention: Sie gestaltet sich sehr einfach wie in den früheren Fällen. Anbinden der Frontzähne an den palatinalen Bogen $^1/_3$—$^3/_4$ Jahr lang, Reiztherapie mit Jodpinselungen und Injektionen von Tinktura Jodi.

Ergebnis: Drei Jahre nach Abnahme des Retentionsapparates sind die Eckzähne genau an der Stelle der ersten Prämolaren lückenlos geschlossen, Zwischenraum nur zwischen mittleren Schneidezähnen und oberen Schneidezähnen beim Zusammenbiß: Kaufunktion und kosmetisches Ergebnis ausgezeichnet.

Röntgenbild ergibt drei Jahre nach der Regulierung keinerlei Resorptionen, Granulationen dagegen überall gute Verkalkung.

Pulpenbefund: Ein Jahr nach Retention keine Herabsetzung der Empfindlichkeit für elektrische Stromuntersuchung.

Fall 6.

Anamnese: Vater 70 Jahre, Mutter 63 Jahre; beide nie ernstlich krank gewesen. Die Patientin hat Kinderkrankheiten gut überstanden, einmal Bronchitis gehabt.

Allgemeiner Befund: Die Patientin auffällig blasses Mädchen, 23 Jahre, mittelkräftige Lippen können nicht ganz geschlossen werden, wegen Prognathie; dies gibt dem ganzen Gesicht einen sehr unschönen Ausdruck.

Mundbefund: Kieferbögen groß entwickelt, Oberkiefer normal. Unterkiefer etwas zu klein, Artikulation nach Angle 2, starke Prognathie und offener Biß, so daß beinahe ein Finger in die geschlossenen Zahnreihen eingeschoben werden kann. (Abb. 21.) Oberlippe zu kurz, Schleimhaut blaß, Mundatmerin, jedoch kein V-förmiger hoher Gaumen.

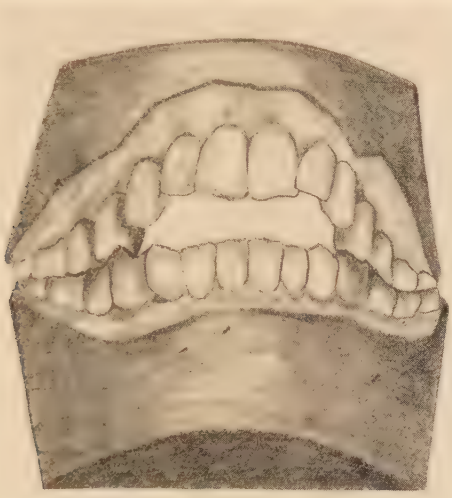

Abbildung 21

Zahnbefund:

8	7	6	5	4	3	2	1	1	2	3	4	5	6	7	8
8	7	6	5	4	3	2	1	1	2	3	4	5	6	7	8

starke obere und untere mittlere Schneidezähne. Im Allgemeinen gute Zähne, keine Rachitis oder schlechte Verkalkungen.

Behandlungsplan: 1. Extraktion der beiden ersten oberen Prämolaren.

2. Keilförmige Resektion palatinal und distal von den oberen Frontzähnen.

3. Zurückdrängen der Vorderzähne bis zum zweiten Prämolaren.

4. Herunterziehen der oberen Frontzähne.

Behandlung: Die beiden Prämolaren werden extrahiert, palatinal und distal an den oberen Frontzähnen wird keilförmig reseziert und die Vorderzähne mittels Bogen zurückgedrängt wie in den früheren Fällen und heruntergezogen (Abb. 22, 23 und 24).

Der Apparat wurde am 15. 6. 1924 eingesetzt. Am 4. 9. 24 schon konnten die Gummibänder abgenommen werden, die Lücken von den

Abbildung 22

Abbildung 23

ersten oberen Prämolaren waren völlig geschlossen und die Vorderzähne fast ausgeheilt und kaum beweglich.

Retention: Drahtligaturen an den einzelnen Vorderzähnen verbunden mit dem palatinalen Drahtbogen.

Im Januar werden die Drahtligaturen zur Kontrolle abgenommen, sämtliche bewegte Zähne sind absolut fest eingekeilt und unbeweglich. Zur Sicherung der Retention insbesondere zur Unterstützung beim Kauen (Brötchen abbeißen) werden die Drahtligaturen nochmals angelegt. Bei genauer Untersuchung kan man die gute Verbindung der palatinalen Knochenteile und der noch weniger guten an der labialen Seite beobachten. Beim Zurückdrängen in den ausgeschnittenen Knochenkeil ist ja eine Verbindung beinahe schon hergestellt und nur wenig neue Knochenmasse zu bilden, an der labialen Seite dagegen doch erheblich mehr. Jedoch auch dieser durch das Rückwärtsdrängen der Vorderzähne labial entstehende Spalt wird teilweise gemindert, dadurch daß der Alveolarfortsatz ja einen Teil der Bewegung mitmacht mit den Zähnen (nach Walkhoff).

Abbildung 24

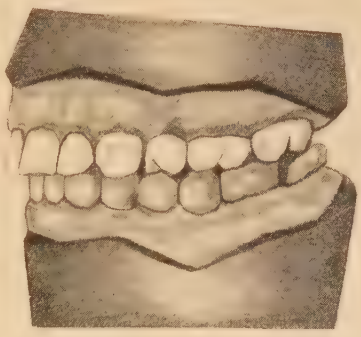

Abbildung 25

Ergebnis kann sowohl kosmetisch als insbesondere die Kaufunktion betreffend als sehr gut bezeichnet werden. Der Oberkiefer ist zwar etwas kleiner geworden, um die Breite der Kauebene der oberen ersten Prämolaren jedoch ist eine gute Artikulation, wenn auch nicht in dem Sinne Angles vorhanden (Abb. 25). Die Patientin sagt selbst, wie gut sie jetzt abbeißen und Speisen zerkleinern könne.

Die Röntgenuntersuchung ein Jahr später ergibt negativen Befund bezüglich Resorption und Granulome oder Abszesse.

Pulpenuntersuchung: Die Pulpen behalten auf elektrischen Strom mehrmals Empfindlichkeit, bei 2 r. o. etwas herabgesetzt.

Fall 7.

Anamnese: Patientin 24 Jahre, nie besonders krank gewesen; Eltern gesund.

Allgemeiner Befund: Gesundes kräftiges Mädchen mit gutem Körperbau und ebensolcher Gesichtsbildung.

Mundbefund: Wulstartige Lippen, die beim Lachen die Zähne voll und ganz sehen lassen. Gute Kieferbildung, sehr gute Durchblutung.

Zahnbefund:

7 6 5 4 3 2 1	1 2 3 4 5 6 7
7 6 5 4 3 2 1	1 2 3 4 5 6 7

Die Artikulation ist normal nach Angle bis auf die Gegend der rechten Canini. Hier bestehen einige Lücken. Der r. u. Caninus steht vor, seitlich hinter ihm der 2. r. u. Schnegdezahn (Abb. 26).

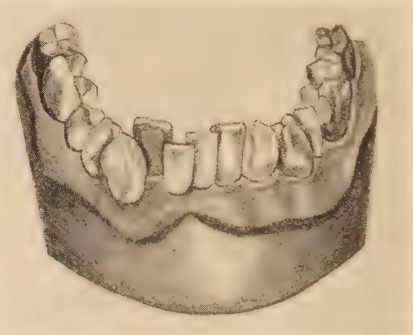

Abbildung 26

Abbildung 27

Behandlungsplan: 1. Extraktion vom Canini rechts unten.

2. Durchtrennung der labialen Alveolarwand bis zur Wurzelspitze entlang dem zweiten unteren rechten Schneidezahn.

3. Anlegen eines Bogens, Anbinden und Hervorholen des verlagerten Schneidezahnes mit Gummi, Seide und Drahtligatur.

Behandlung: Extraktion des rechten unteren Eckzahnes. Durchtrennung der labialen Bogen, der vorher eingesetzt wurde, verbunden mit zwei Bändern an den früheren Molaren. Nach 14 Tagen Zahn in normaler Stellung, nach vier Wochen fest im Kiefer.

Retention: Zur Sicherung des schon fest sitzenden Zahnes Drahtligatur lingual um den rechten unteren zweiten Schneidezahn an den beiden Nachbarzähnen labial herum fest verbunden.

Ergebnis: Abbildung 27. Gute ununterbrochene Zahnstellung. im Unterkiefer.

Röntgen- und Pulpenbefund: Nach einem Jahr keine Granulome, keine Empfindungslosigkeit bei elektrischer Stromuntersuchung.

Fall 8.

Anamnese: 23jährige Patientin, deren Eltern gesund waren, Vater hätte auch „vorstehende" Zähne. Sie selbst immer gesund gewesen, hätte lange am Finger gelutscht.

Allgemeiner Befund: Kleine, etwas korpulente Patientin, leicht blasses Aussehen, etwas gekrümmter Rücken.

Mundbefund: Kurze Oberlippe, schwach durchblutete Schleimhaut, beide Kiefer kurz und breit ausgebildet. Oberkiefer stark prognath.

Zahnbefund:

8 6 5 4 3 2 1	1 2 3 4 5 6 7
7 6 5 4 3 2 1	1 2 3 4 5 6 7 8

Zähne von schöner, gelblich-weißer Farbe und gesundem Aussehen; nur wenig gefüllt sind einige Molaren, r. u. Molar mit einer Wurzelfüllung. Die Vorderzähne oben machen einen etwas alveolarpyorrhoetischen Eindruck, sehr lang, Zahnfleisch verhältnismäßig weit zurück, sonst jedoch ohne Sekretion und Befund. An der Prognathie beteiligen sich hauptsächlich die vier oberen Schneidezähne, die dachförmig nach außen stehen (Abb. 28).

Behandlungsplan: 1. Extraktion der beiden ersten oberen Prämolaren

2. Einschneiden der distalen bezw. palatinalen Alveolarwände.

3. Zurückdrängen der oberen Vorderpartie mit Gummizug nach palatinal.

4. Anlegen des Innenbogens mit Ringen wie bei den früheren Fällen.

5. Retention mit Drahtligaturen.

Behandlung: Die beiden oberen ersten Prämolaren werden extrahiert. Lokalanästhesie und Einschneiden der distalen bezw. palatinalen Alveolarwände, wie früher beschrieben. Langsames, Hineindrücken in diese Einschnitte von labial nach palatinal mit

der Zange. Einsetzen des Apparates und Anlegen der Gummibänder. Anlegen zweier Bänder mit Häkchen an den Eckzähnen, um das Abrutschen des Gummizuges zu verhindern. Nach sechs Wochen sind

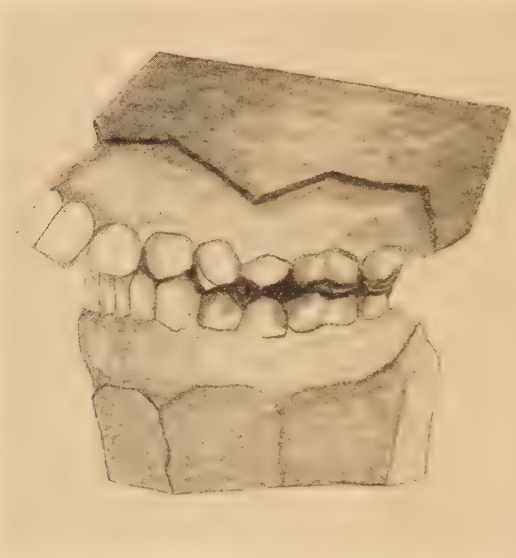

Abbildung 28

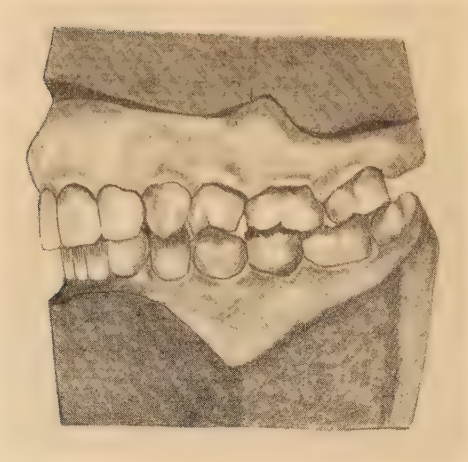

Abbildung 29

sämtliche Zähne zurück (Abb. 29). Links oben erscheint ein Abszeß von der Zahnfleischtasche aus hervorgerufen, wie die spätere Röntgen- und Pulpenuntersuchung ergibt.

Retention: Anlegen der Drahtligaturen um alle Vorderzähne einzeln an den palatinalen Bogen. Nach einem halben Jahr Abnahme der Ligaturen und des Bogens.

Ergebnis: Die Kieferartikulation ist nach knapp ¾ Jahr erreicht. Die Zähne okkludieren gut. Zwischen Ober- und Unterkiefer vorne kein Zwischenraum mehr. Die Zähne stehen fest und lückenlos im Kiefer. Gesicht der Patientin sieht äußerlich wieder gut aus; sie kann gut essen und abbeißen, was ihr vorher nicht gut möglich war (Abb. 28 und 29).

Röntgenuntersuchung aller sechs Frontzähne zeigt keinerlei Verdunkelungen besonders an der Wurzelspitze. Auch links oben, wo eine Veränderung an der Wurzelspitze vom linken oberen Schneidezahn zu befürchten war (während der Regulierung war dort ein Abszeß), war röntgenologisch nichts zu finden. Ebenso zeigt die

Pulpenuntersuchung mit dem elektrischen Strom nicht die geringste Empfindungsherabsetzung an den sechs Vorderzähnen, auch nicht am zweiten links oben.

Zusammenfassung:

Am Schlusse will ich noch kurz die Vorteile der beschriebenen Methode bekannt geben. Wir haben hier eine Regulierung, die dem Patienten nur geringe Kosten verursacht, die insbesondere für das spätere Alter vom 14. bis zum 33. Jahre empfehlenswert und bei berufstätigen Personen ohne große Störung in kürzester Frist durchführbar ist. Die Retention, die doch gerade im späteren Alter oft in Frage gestellt, ist bei oben angeführter Methode absolut sicher wie meine Erfolge zeigen. Das Endresultat erstrebt tatsächliche gute Funktion beim Kauakt, in der Sprache, in der Atmung, in der Wangen- und Lippenbildung, gutes Aussehen in der Gesichtformation. Dieses erstrebte Ziel ist in den angeführten Fällen voll und ganz erreicht.

Zum Schlusse spreche ich Herrn Professor Hentze (Kiel) meinen verbindlichsten Dank für die freundliche Uebernahme des Referats aus.

Schriftennachweis:

Adloff: Oesterr.-Ung. Vjschr. April 1915, Seite 125.

Andresen, V. A.: Praktische Ergebnisse der Orthodontik. Dtsch. Zahnärztl. Zeitung 1915.

Angle, H. Edw.: Die Okklusionsanomalien der Zähne. Uebersetzt von J. Grünberg (Berlin). 2. umgearb. Auflage Berlin 1913.

Axhausen, Georg: Fortschritte der Zahnheilkunde. II. Band. 1926.

Badcock: Orthodontie und der zahnärztliche Praktiker. Dent. Rec. 1922, XLIV. Nr. 3, Seite 321. 1928.

Bauer, W. u. Lang, F. J.: Ueber das Wandeln der Zähne. Vjschr. Zahnheilk. XLIV. Nr. 3, Seite 321. 1928.

Blair, V. P.: Operations on the jaw — bone and face — Dent. Era. 1907. Nr. 5.

Bryan: Dental Society of Europe. August 1892.

Case, C. J.: Dental Orthopaedie etc. Philadelphia 1910.

Cohn-Stoch: Die chirurgische Immediatregulierung der Kiefer, speziell die chirurgische Behandlung der Prognathie. Dtsch. Vjschr. Zahnheilk. 1921.

Fritsche: Dtsch. Mschr. Zahnlk.

Gives, P. E.: Die wichtigsten Grundsätze für die Regulierung der Zähne. Oesterr.-Ung. Stomat. April 1908.

Gleismar, Jos.: Gewaltsames Herabdrücken einzelner Zähne. Auszug d. Diss. Köln 1920/21.

Gottlieb: Fortschritte der Zahnheilkunde über Paradentalpyorrhoe und Alveolaratrophie. Band IV. Seite 411, Abb. 214.

Grünberg u. Oppenheim: Fortschr. Zahnheilk. 1928.

Hauptmeyer: Ueber günstige Erfolge mit dem Redressement forcé bei der chirurgischen Behandlung von Stellungsanomalien der Zähne. Ref. Berliner zahnärztl. Halbmonatsschrift, 20. Juni 1907.

Hecht, H.: Unerwünschte Zug- und Druckwirkungen beim Regulieren, ihre Ursachen usw. Verhandl. der europ. Ges. Orthodont 1910.

Heinrich: Die patho-histologische Veränderung im Kiefer bei orthodontischen Maßnahmen. Dtsch. Zahnheilk. 1923, Heft 53.

Herbst, E.: Zahnärztliche Orthopädie. München 1910.

Herbst, E.: Zur Behandlung der reinen Formen von Prognathie und Progenie. Dtsch. Mschr. Zahnheilk. Februar 1907.

Herbst, E.: Fehlgriffe in der Orthodontie. 1927.

Herbst, E.: Atlas und Grundriß der zahnärztlichen Orthopädie. Verlag Lehmann 1922.

Herbst, E.: Atlas und Grundriß der Mißbildung der Kiefer und Zähne. Von Herbst und Apfelstaedt, 1928.

Herbst, E.: Fortschr. d. Zahnheilk. 1928, Seite 809.

Herbst, E.: Zahnärztl. Rdsch. 1928, Nr. 6, Seite 207.

Herbst, E.: Dtsch. zahnärztl. Zschr. vom 1. Ianuar 1921, Nr. 26.

Hesse: Jena Redressement forcé, Zahnärztl. Orthopäd. und Proth. 1913.

Hesse: Redressement oder Behandlung mit Regulierapparaten, Z. zahnärztl. Orthop. 1912.

Hesse: Das Schicksal akut redressierter Zähne. Dtsch. Mschr. Zahnheilk. August 1907.

Hesse: Fehlgriffe in der zahnärztl. Chirurgie. Fortschr. d. Zahnheilk. I. Band. Juli 1925, Seite 463.

Heydenhauss: Ueber Kieferregulierungen. Vortrag gehalten im zahnärztlichen Verein für Mitteldeutschland. Weimar 1903. In Dtsch. Mschr. Zahnheilk. 1904.

Heydenhauss: Ueber Schnellregulierungen. Dtsch. Mschr. Zahnheilk. September 1907.

Jean: Modification aux appareils de redressement a post fixe L'Odontologie. Nr. 22, November 1909.

Jones u. Limonton: Mineral metabolism in relation to alveolar atrophy in dogs. J. amer. dent. Assoc. XV, Nr. 5, Seite 881 (1928).

Kantorowicz: Klimatische Zahnheilkunde. Berlin 1924.

Ketcham: A radiographic study of orthodontic tooth movement: A preliminary report. Vortrag gehalten auf dem seventh international Dental Congress in Philadelphia. 1926.

Ketcham: Amer. dent. Assoc. 1927, Nr. 9.

Ketcham: A preliminary report of an investigation of apical root resorption of permanent tooth, Internat. J. Orthodont. etc. 1927. XIII. Nr. 2, Seite 97 und 1930.

Knoche: Systematische und symptomische Orthodontik. Zahnärztl. Rdsch. 1923. Nr. 17/18.

Knoche: Die Behandlung der sogenannten Prognathie. Sammlung Meusser, Heft 15.

Knoche: Orthodontie. Diagnostische und therapeutische Irrtümer und deren Verhütung von Schwalbe. Heft 3.

Köbitz, Alfr.: Die Hilfsmittel der modernen Orthodontie. Z. Stomat, Mai 1908.

Korkhaus: Gefahren in der orthodontischen Schnellbehandlung. Dtsch. Zahnärztl. Wschr. 1927, Nr. 23.

Kranz: Einführung in die Orthodontie. Lehrbuch 1927.

Kunert, A.: Ueber Redressement forcé. Dtsch. Mschr. Zahnärzte. 1904.

Landsberger: Anatomische Veränderungen im Knochengewebe des Gaumens bei kieferorthopädischer Behandlung. Korresp.bl. Zahnärzte, Januar 1909. Ref. d. Berliner zahnärztl Halbmonatsschrift, 20. November 1909.

Landsberger: Ueber Resorption der Zahnwurzel bei orthodontischen Maßnahmen. Korrespbl. Zahnärzte 1908, Heft 6.

Law, Will. G.: Die Retention von Fällen der zweiten Klasse. Oesterr.-Ung. Vjschr. Zahnheilk. Januar 1908.

Leroy, Johnson: Appleton, Ritterhofer (Philadelphia). Tissue changes involved in tooth movement. Internat. J. Orthodont. etc. 1926, XII. Nr. 10.

Lipschitz: Redressement bei einem 55jährigem Manne. Mschr. Zahnheilk. 1925, Heft 20. Referat. Zahnärztl. Rdsch. 1926, Seite 69.

Lischer, B. S.: Die herrschenden Srtömungen in der theoretischen und praktischen Orthodontie zahnärztlicher Orth. und Proth. 1914.

Locke, W. S.: Die Retention der Zähne nach dem Regulieren. Z. zahnärztl. Orthop. Januar 1908.

Lokett, A. C.: L. D. S. London: Vergleichende Studie drei amerikanischer Lehrbücher der Orthodontie von Angle, Dewey und McCoy mit besonderer Berücksichtigung des Enderfolges bei der orthodontischen Behandlung.

Lundström, A.: Das geeignete Alter zur Behandlung der Malokklusion. Z. zahnärztl. Orthop. 1917.

Lundström, A.: Ueber Extraktion bei Zahnregulierungen und einige damit zusammenhängende Fragen. Z. zahnärztl. Orthop. 1917.

Luniatschek, F.: Redressement forcé. Z. zahnärztl. Orthop. 1913.

Mantoronier: Klimatische Zahnheilkunde. Berlin 1924.

Oppenheim, A.: Die Veränderungen der Gewebe, insbesondere des Knochens usw. Oesterr. Vjschr. Zahnheilk. 1911.

Oppenheim, A.: Die Veränderungen der Gewebe während der Retention. Oesterr. Vjschr. Zahnheilk. 1913.

Oppenheim, A.: Referat Z. Stomat. 1924, Seite 271.

Pfaff, W.: Ueber die Entwicklung der Orthodontie, besonders in neuester Zeit und die Hauptaufgaben für die Zukunft. Leipzig 1910.

Pfaff, W.: Die neuen Fortschritte in der Zahnheilkunde besonders auf chirurgischem und orthodontischem Gebiet. Leipzig 1912.

Pfaff, W.: Ueber die Regulierungsmethoden in ihrer geschichtlichen Entwicklung mit besonderer Berücksichtigung ihrer Vorteile und Nachteile. Dtsch. Mschr. Zahnheilk. Januar und Februar 1908.

Pfaff, W.: Die Abnormalitäten der Kiefer und der Zähne und ihre Behandlung. Erg. Zahnheilk. 1910.

Pfaff, W.: Retention der Kieferdehnung. Z. zahnärztl. Orthop. 1913.

Pfaff, W.: Lehrbuch der Orthodontie. 1921.

Partsch: Die chirurg. Erkrankung der Mundhöhle, Zähne und Kiefer. 1924, Seite 292.

Raphael: Moolten Orthodontie bei Erwachsenen. Dent. Digest 1926, Nr. 2.

Reichenbach: Die Bedeutung der Schneidezahnübergebisse bei Behandlung von Fällen der Klasse II (Angle). Dtsch. zahnärztl. Wschr. 1924, Nr. 17.

Sicher u. Tandler: Anatomie für Zahnärzte. 1928.

Simon: Bewährte Operation in der Orthodontie. 1927/28.

Simon: Die Behandlung der Protraktion im Oberkiefer. 1925.

Scheff, Jul.: Handbuch (Anomalien der Zähne).

Scheff, Jul.: Handbuch für Zahnheilkunde II. Halbbd. 2. Aufl. Wien und Leipzig 1909. a) Kunert, A.: Prophylaxe und Therapie der anormalen Zahnstellungen. b) Scheff: Retention, Rudimentärzähne usw.

Scheff, Jul.: Handbuch der Zahnheilkunde. I. Band, Seite 610.

Scheidt: Dtsch. zahnärztl. Wschr. 1928, Seite 195.

Skogsborg, V.: Ueber Retention, namentlich bei Fällen der Klasse II. Z. zahnärztl. Orthop. 1914. — Uebersetzung.

Skogsborg, V.: Ueber Extraktion bei orthodontischer Behandlung zahnärztlicher Orthodontie und Prothese. 1916. (?)

Skogsborg, V.: Ueber die permanente Fixierung der Zähne nach orthodontischen Maßnahmen. Dtsch. Vjschr. Zahnheilk.

Subirane: L'age dans les redressements. L'Odontologie 1909, Nr. 3.

Talbot: Eng. S. Statistics of constitutional de velopmental irregularities of the Jaws and Teeth of normal indiotic, deaf and domb, blind and insane persons. Amer. med. assoc. 1890

Trauner: Fr. Studie zum Thema: Die Ursachen des Wanderns der Zähne nach vorne zur Kiefermitte. Verh. europ. Ges. Orthod. 1911.

Walkhoff, Otto: Die Unregelmäßigheiten in den Zahnstellungen und ihre Behandlung. Leipzig 1891.

Weber: Kunstfehler und Irrtümer in der zahnärztlichen Orthopädie. Dtsch. zahnärztl. Wschr. 1924, Nr. 17.

Williger: Zahnärztliche Chirurgie. 1923.

Williger: Resorptionserscheinungen an einem retinierten Eckzahn. Januar 1909.

Winkler: Dtsch. zahnärztl. Wschr. 1924, Nr. 22.

Winkler: Dtsch. zahnärztl Wschr. 1924, Nr. 24.

Wolff: Das Gesetz der Transformation der Knochen. Berlin 1892.

Zondeck: Zur Transformation des Knochenkallus. Experimentelle Untersuchungen und ihre klinische Bedeutung. Berlin 1910.

Zielinsky: Die häufigsten Abweichungen der Frontzähne in der Sagittalen usw. Dtsch. zahnärztl. Zeitung, 1915.

Lebenslauf.

Ich, Anton Bichlmayr, bin geboren in Bodmann (Baden) als Sohn des praktischen Arztes Dr. med. Bichlmayr aus Rosenheim, am 10. September 1887, bin katholischer Konfession, besuchte in Rosenheim das humanistische Gymnasium bis zur Prima und studierte Zahnheilkunde in München.

Im Juni 1910 erwarb ich in München die Approbation als Zahnarzt. Hierauf war ich zwei Jahre in Wiesbaden und Trier als Assistent tätig.

Den Krieg habe ich als Frontkämpfer (Fleury, Argonnen) und Kriegszahnarzt und Leiter der Korpszahnstation Metz mitgemacht, später war ich leitender Zahnarzt der Station für Kiefer- und Schußverletzungen dortselbst.

Nach Schluß des Krieges studierte ich nach Ablegung der Reifeprüfung Medizin, promovierte in Würzburg 1919 zum medizin. Doktor und ließ mich dann in Ahaus (Westfalen) zur Ausübung der zahnärztlichen Tätigkeit nieder.

1927 fuhr ich nach Nordamerika zum Studium der dortigen zahnärztlichen Verhältnisse.

Druck:
Berlinische Verlagsanstalt G. m. b. H.
Berlin NW 87.